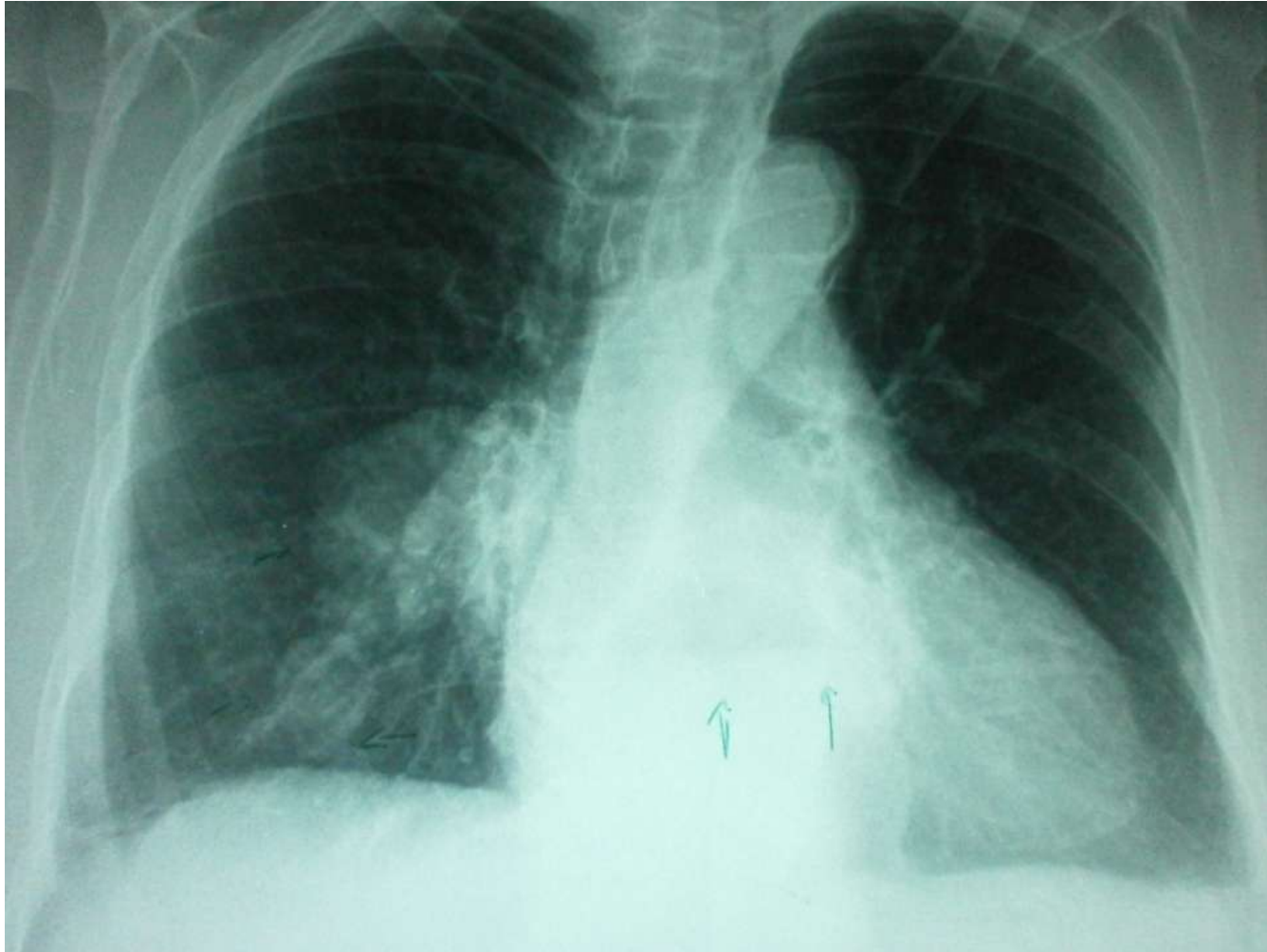
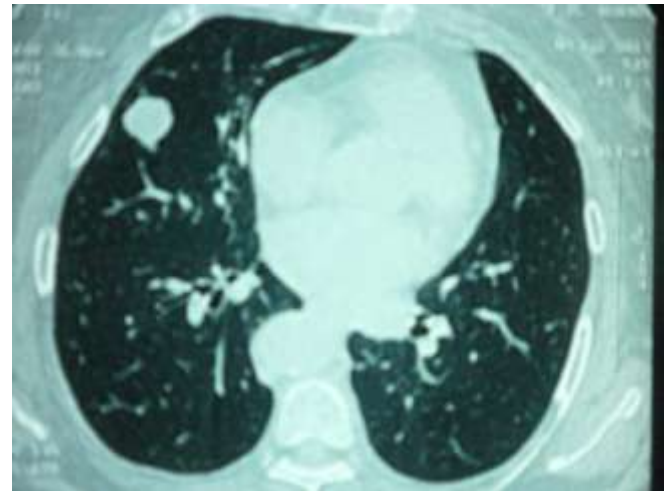
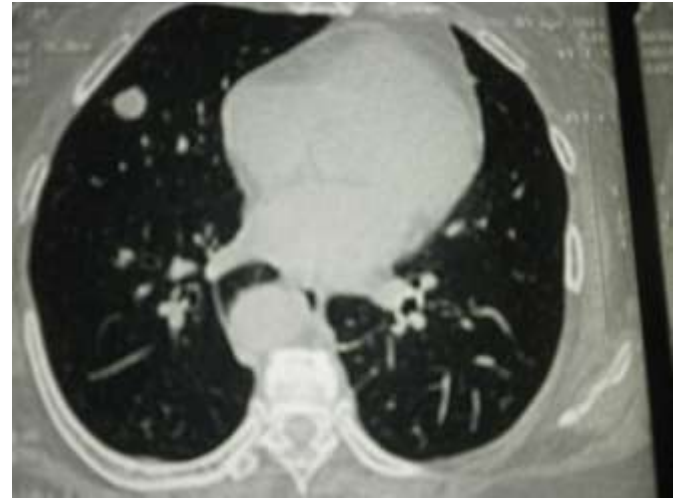
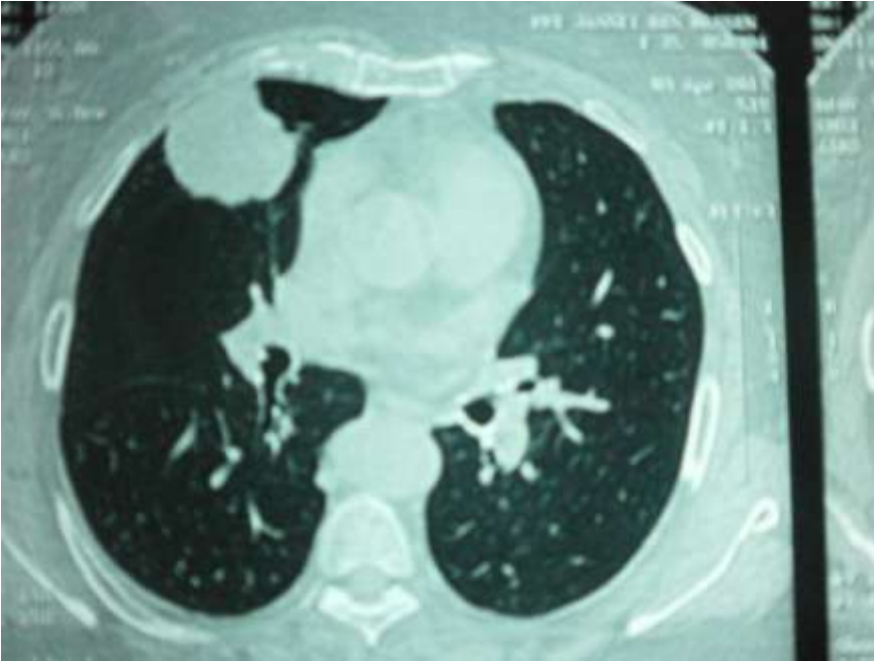


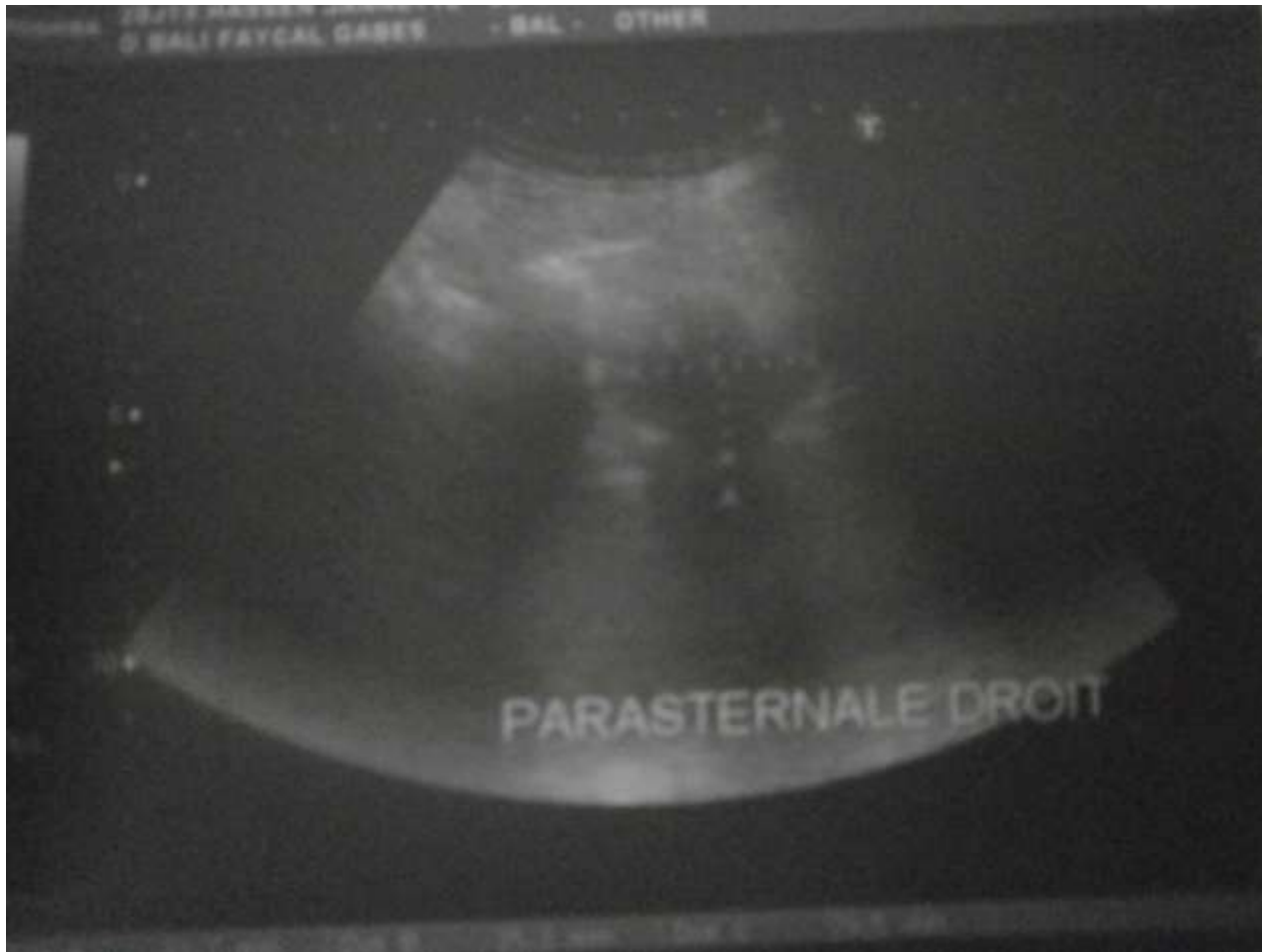Mme Mabrouka H.. 70 ans .Néo du colon opéré il ya 3 ANS . Elle tousse depuis 2 MOIS.
RX THORAX:HERNIE HIATATLE. MASSE PARAHILAIRE DROITE



Scanner thoracique : Lâcher de ballon unilatérale droit



Biopsie sous echo: Matériel mucoides



HERNIE HIATALE ASSOCIEE A des métastases d'un néo du Colon